

# 小阴唇表皮样囊肿 1 例并文献复习

陈海燕,王洪萍\*,李红,周秀芬

作者单位:237005 安徽 六安,安徽医科大学附属六安市人民医院妇产科

作者简介:陈海燕,毕业于山西医科大学,硕士,医师,主要研究方向为妇科肿瘤

\* 通信作者,E-mail:865375056@qq.com

【关键词】表皮样囊肿;小阴唇表皮样囊肿;皮样囊肿;手术治疗

【中图分类号】R 711.72 【文献标志码】B 【文章编号】1674-4020(2021)01-094-02

doi:10.3969/j.issn.1674-4020.2021.01.23

表皮样囊肿是一种较罕见的良性囊肿,文献报道会阴部表皮样囊肿极罕见,有先天性和后天性之分,各个年龄段都可发生,本文将就诊于我科的 1 例小阴唇表皮样囊肿患者结合文献复习情况报道如下。

## 1 临床资料

患者,女,60 岁,已婚育,因“右侧小阴唇处包块逐渐增大 8 年”于 2018 年 6 月 12 日入院,初始无意中发现包块时如蚕豆大小,因包块处无肿痛、无破溃糜烂及瘙痒等不适,且增长缓慢,未到医院就诊处理。入院前半年自觉包块体积增大有加快趋势,遂就诊我科。患者既往体健,入院妇科 B 超检查无异常。妇检:右侧小阴唇处见一边界清楚、无血管怒张及溃疡,表面光滑的卵圆形囊性肿物(见图 1),大小约 6 cm × 5 cm,活动好,张力中,无肿痛,皮温皮色正常。同侧腹股沟区未触及肿大淋巴结,患病期间不影响小便功能。囊肿约 2/3 暴露于外阴,外观与前庭大腺极为相似,肉眼难以鉴别。

治疗:完善各项术前检查,排除禁忌后,在腰麻状态下行肿物完整剥除。术中囊肿与周围组织界限清晰,血供无异常增多,故以钝性分离为主,上缘低于阴道下 1/3 处,内侧面稍凸向阴道,对周围组织无挤压,剥除过程中未破溃(见图 2)。术毕切开囊肿见囊内容物为淡黄色油样液体,含豆渣状悬浮物(见下页图 3),内衬囊壁光滑。术毕可吸收线封闭囊腔。予以抗炎治疗。术后囊肿病理回报:表皮样囊肿(见下页图 4)。出院半月后随访,患者手术切口愈合良好,术后 2 年回访,无囊肿复发,无特殊不适。

## 2 讨论

表皮样囊肿为一种罕见的囊肿,男女均可患病,可发生于任何年龄的任何部位,但更多见于头面颈及躯

干<sup>[1]</sup>,小阴唇表皮样囊肿极罕见。囊肿可为先天性,也可可为后天性<sup>[2-3]</sup>。前者为胚胎发育时期遗留于组织中的

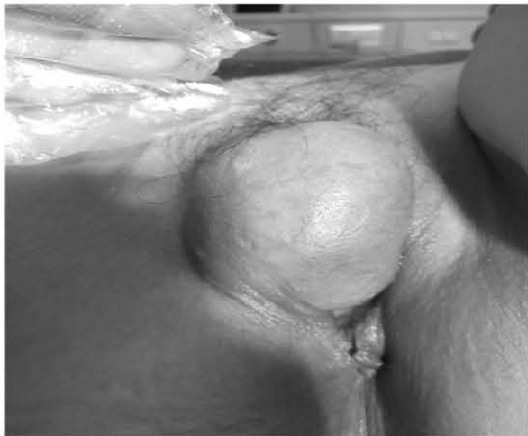

图 1 术前囊肿

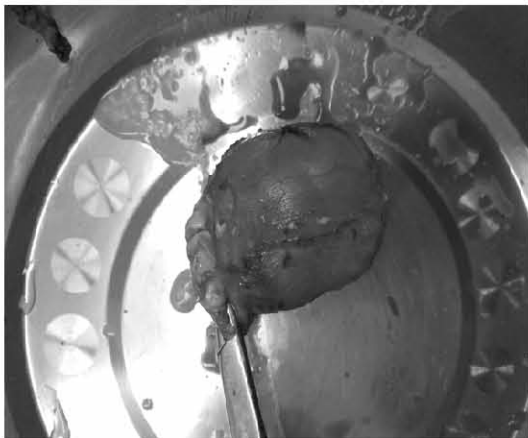


图 2 剥除后



图 3 剖开后囊内容物

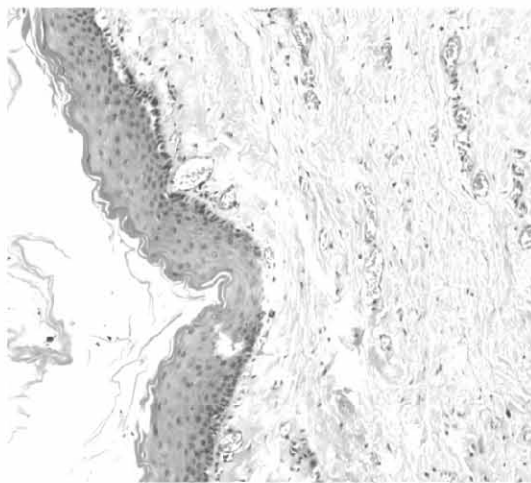


图 4 病理(HE × 100)

上皮发展而来,后者可因皮肤创伤磨损及外科手术或穿刺后,甚或皮脂腺壁裂等原因引起表皮颗粒进入皮下组织发展而成<sup>[4]</sup>。可单发、也可多发,多无痛,常因扪及逐渐增大的包块或因感染而就诊。多为囊性,少数也可有实性<sup>[5]</sup>。表皮样囊肿根据发生位置、内容物等不同,也称为胆脂瘤或珍珠瘤、包含囊肿。表皮样囊肿虽与皮样囊肿仅一字之差,但皮样囊肿为生殖细胞肿瘤,囊壁内有皮肤附属器。表皮样囊肿不仅可出现于浅表位置,也可以出现在深部组织或实质脏器<sup>[6-7]</sup>,甚至骨组织<sup>[8]</sup>。

表皮样囊肿需与皮样囊肿、畸胎瘤、平滑肌瘤、钙化上皮瘤、腱鞘囊肿、脓肿、脂肪瘤、血管瘤、角化棘皮瘤、皮肤纤维瘤、皮脂腺囊肿等相鉴别。小阴唇表皮样囊肿还需与外阴子宫内膜异位症、尿道旁腺囊肿、中肾管囊肿、前庭大腺囊肿脓肿相鉴别。子宫内膜异位囊肿可继发于前庭大腺造口、分娩侧切,甚至外阴活检伤口,表现为与月经相关的周期性痛性结节或囊肿。尿道旁腺囊肿位于尿道内,挤压肿块处可见液体自尿道口溢出。中肾管囊肿是中肾管残留来源的囊肿,多见于中肾管途经之处,因为中肾管遗迹的末端部分只到达处女膜和阴道

口,因此这种囊肿只发生于外阴的处女膜、阴蒂或尿道周围,外阴更浅表的地方罕见此类肿瘤。前庭大腺囊肿、脓肿位于外阴部后下 1/3,大小不等,边界清楚,活动良好,可向大阴唇外侧方向突出,囊肿无压痛,阴道口可被挤向健侧,继发感染成脓肿者可出现肿痛不适<sup>[9]</sup>。表皮样囊肿因囊内容物如角化物质、胆固醇、鳞屑、脂肪及水分等比例不同,含量差异,结合具体不同部位,影像学上表现多样,不易与良性肿物相鉴别。此外,影像学表现也与囊肿有无破裂、感染及病理密切相关。对于浅表肿物,B 超检查的准确性较高,深部者结合 CT 或 MRI 优于 B 超检查<sup>[1]</sup>,但确诊仍需术后病理。表皮样囊肿无论先天性还是后天性,均有可能发生恶性变<sup>[10-11]</sup>。但恶变率极低,有文献报道约 0.011% ~ 0.045%<sup>[12]</sup>。

该患者否认会阴处手术史,追问既往病史,30+ 年前外阴血肿病史,但具体情况因时间问题不详,该患者小阴唇囊肿是否与既往外伤有关,不能确定,也有可能分娩过程中产伤所致,表皮样囊肿的病因仍需大量临床资料及详细的病史共同探究。鉴于表皮样囊肿的发生发展情况,临床上建议手术治疗,术后有必要做好随访工作,关注患处术后有无囊肿复发及进展情况。

#### 【参考文献】

- [1] 孙江连,侯立业,张吉红,等. 表皮样囊肿超声诊断价值及相关病理、临床特点 [J]. 智慧健康,2019,5(23):129-131.
- [2] 王莹,孙爱梅,孙淑娟,等. 先天性阴道前庭表皮样囊肿 3 例报告 [J]. 中国性科学,2013,22(7):24-26.
- [3] Rkani M, Gader G, Loukil B, et al. Iatrogenic epidermoid cyst of the cauda equina: a late complication of lumbar disc herniation surgery [J]. World Neurosurgery, 2020, 133: 271-274.
- [4] 吴阶平,裘法祖. 黄家驹外科学 [M]. 第 6 版. 北京:人民卫生出版社,2000:570.
- [5] 范振,程伟,丁宛海,等. 颅底硬膜外巨大胆脂瘤一例报道并文献复习 [J]. 立体定向和功能性神经外科杂志,2014,27(1):50-51.
- [6] 刘翔,唐朝朋,董杰,等. 机器人辅助腹腔镜切除盆腔表皮样囊肿 1 例报告并文献复习 [J]. 腹腔镜外科杂志,2016,21(12):936-939.
- [7] 刘丰,玄志鲁,刘松阳,等. 脾表皮样囊肿 1 例 [J]. 中国现代医学杂志,2018,28(5):124-125.
- [8] Mimura T, Yamazaki H, Hayashi Masanori, et al. Intraosseous epidermoid cyst of the radius [J]. The Journal of Hand Surgery, 2019, 44(11): 996. e 1-996. e 5.
- [9] 曹泽毅. 中华妇产科学 [M]. 第 3 版. 北京:人民卫生出版社,2014:2068-2086.
- [10] 郭一川,郭亚莉. 表皮样囊肿癌变临床病理分析 [J]. 天津医药,2014,42(8):808-809.
- [11] Fereysonyan N, Taheri M, Kazemi F. Cerebellar squamous cell carcinoma due to malignant transformation of cerebellopontine angle epidermoid cyst, report an interesting case and review the literature [J]. Prague Medical Report,2019,120(2/3):95-102.
- [12] Sze S, Richmond I, Bickers A, et al. Squamous cell carcinoma arising from a vulval epidermal cyst [J]. Journal of Obstetrics and Gynaecology Research, 2016, 42(11): 1623-1626.

(收稿日期:2020-03-11 编辑:舒砚)