子宫内膜息肉的影像学表现

俞琤[1*]，沈超[2]

作者单位：310008　浙江　杭州，杭州市妇产科医院 1. 超声心电科；2. 放射科

作者简介：俞琤，毕业于浙江大学医学院，硕士，副主任医师，主要研究方向为妇产科超声。沈超，医学硕士，副主任医师，主要研究方向为妇产科 MRI 诊断。

* 通信作者，E-mail：yuchen_zj@163.com

【关键词】子宫内膜息肉；影像学；超声；诊断；鉴别诊断

【中图分类号】R 711.74　　【文献标志码】A　　【文章编号】1674-4020(2021)07-030-03

doi：10.3969/j.issn.1674-4020.2021.07.10

子宫内膜息肉是一种增生性疾病，由致密的纤维或平滑肌组织和紊乱的子宫内膜腺体组成，并非真正的肿瘤。临床上可表现为月经淋漓不尽，月经量多，或经间期出血，为常见的宫腔内异常，子宫内膜息肉在影像学上有特征性的表现，诊断正确率高，但部分非典型表现的息肉影像学诊断困难，需要鉴别诊断。

1　子宫内膜息肉的影像学表现

1.1　子宫内膜息肉的超声检查

在二维超声上单发息肉表现为宫腔内不均匀低回声团或增强回声团，形态规则，呈圆形、椭圆形、乳头状、水滴状或条索状，在内膜较厚时，可见内膜形态不对称，息肉与正常内膜间界限完整，息肉与子宫内膜成锐角，详见图 1。

内膜息肉呈强回声，周边可见高回声线

图 1　子宫内膜息肉

根据 Matthew T 等[1]的研究，在阴道超声检查中，围绕内膜的高回声线可以作为局灶性腔内病变的预测因子，而子宫内膜息肉出现高回声线的比例为 79.3%(23/29)。此高回声线可能反映了周围子宫内膜与息肉或子宫内膜本身之间的界面。当在子宫内膜中观察到高回声线时，经阴道超声检查可以区分息肉和其他肿块。一般来说，高回声线是一个有价值的预测局灶性腔内疾病的指标，能提高超声对于子宫内膜息肉的诊断率。对于息肉的回声来说，尽管大多数息肉(79%，23/29)相对于子宫肌层呈高回声，但少数息肉(21%，6/29)的回声是复杂可变的。超过一半的病例(59%，17/29)息肉内有囊腔，而息肉内的囊腔考虑为扩张的腺体[2]。

多发内膜息肉表现为子宫内膜增厚，回声不均，仔细辨认可发现内膜内有不规则团簇状高回声区，其单个的特点与单发息肉相似(图 2)。子宫内膜基底层与肌层分界清楚，无变形，若合并宫腔积液，则形成自然宫腔造影，息肉显示得更清晰。内膜息肉超声检查的最佳时间为增殖期，因为正常增殖期的内膜呈偏低回声，与息肉分界清楚，此外此期正常内膜较薄，易于分辨。当月经初期内膜仍偏厚者，需结合图像彩色多普勒及频谱多

图 2　多发性子宫内膜息肉

普勒表现:子宫动脉的血流频谱、子宫肌层血流信号无异常改变,彩色多普勒成像显示血管蒂有助于息肉的诊断,在息肉蒂部显示点状或短条状彩色血流信号(图3、4,见彩插),并可记录到中等阻力(RI > 0.40)动脉血流频谱,以及低流速(4 ~ 8 cm/s)静脉血流频谱。单根滋养动脉是功能性息肉的典型表现,这仅见于一半以下的息肉,另一半的息肉(通常为萎缩型)彩色多普勒成像未见血流信号[2]。有研究者在回顾性分析了子宫内膜息肉的血供后发现42.4%的息肉有血管蒂,8%的息肉有多条血管,其余的息肉中没有血管[3]。

三维超声成像显示在倒三角形的宫腔内可见圆形、椭圆形或水滴状的内膜息肉,基底层完整,三维还能测量宫腔体积,内膜息肉患者的宫腔体积往往较正常者偏大,而三维能量多普勒超声血流定量参数(VI、FI和VFI)子宫内膜息肉患者也高于正常[4]。

虽然大部分的息肉超声表现典型,但部分息肉表现为非典型特征,包括囊性成分、多样性、基底宽和低回声或不均质性。偶尔,息肉可以有不均匀的回声和多个囊性回声。这种复杂的外观可能表明息肉内有出血、梗塞或炎症。少数子宫内膜息肉可能含有恶性病灶或子宫内膜增生灶。

还有部分特殊类型的子宫内膜息肉超声表现有其特征性。子宫腺肌瘤样息肉为子宫内膜息肉的罕见类型,含有大量的平滑肌组织,常发生于育龄期及绝经后妇女,大体上表现为苍白的、有弹性的、边界清楚、表面光滑的息肉样肿物,镜下特点:内膜腺体与平滑肌细胞混合存在,伴有内膜腺体囊性扩张。临床表现为异常的阴道出血,一般需手术治疗。经阴道超声表现:具有一般息肉的超声特点,如宫腔内增强回声团块,边缘可见高回声宫腔气体线等。因为是一种特殊类型的息肉,故其超声表现与一般息肉的不同点在于内部回声,腺肌瘤样息肉为一强回声,内部伴有多发的大小不等的囊性区,一般囊性回声直径在1 mm左右,但也可为细小仅见囊壁强回声,或大至7 ~ 8 mm[5]。

1.2 子宫内膜息肉的磁共振成像检查

子宫内膜息肉的MRI征象与其组织学表现密切相关。当子宫内膜息肉病灶内出现大量的胶原纤维时,表现为肿块样纤维核,在T2WI图像上表现为显著低信号改变。当病灶内出现明显水肿,同时伴有细胞外间隙增宽,在T2WI图像上表现为高信号改变,增强下显著强化。当病灶内腺体囊样扩张,伴有黏液积聚时,在弥散序列(DWI)表现为等信号改变。当病灶内出血时,弥散序列可以表现为等信号,T1WI及T2WI均呈高信号改变。当息肉的组织学表现类似正常的子宫内膜时,在弥散序列可以表现为高信号[6]。

子宫内膜息肉常见MRI征象[6-7]:① T1WI等信号,T2WI不均匀高信号。② DWI序列呈低信号改变(图5)。③ 增强后呈显著或中等强化改变。动态增强下,大部分息肉表现为完全或部分的早期强化以及持续性强化,或者表现为渐进性强化。④ 当病灶内出现纤维核以及瘤内囊肿时,有助于诊断子宫内膜息肉。纤维核在MRI上表现为病灶内大小不一的核样或条纹样低信号影。瘤内囊肿在MRI上表现为病灶内大小不一,囊壁光整,分界清晰的囊样结构,T1WI呈低信号改变,T2WI呈高信号改变。

2 子宫内膜息肉的鉴别诊断

2.1 超声

当有完整的子宫内膜-肌层界面、单一血管、锐角和均匀回声时,息肉的似然比最高为13.4。当超声表现包括子宫内膜-子宫内膜界面缺失、树枝状/多血管型、钝角和不均匀回声时,黏膜下肌瘤的似然比最高为27.8[8]。因此这4点是子宫内膜息肉与黏膜下肌瘤的主要鉴别点,其中以子宫内膜-肌层界面为两者最为重要的鉴别点,黏膜下肌瘤部分与肌层相连,故子宫内膜-肌层界面不完整,缺乏完整的内膜覆盖。而息肉为内膜层本身的病变,故子宫内膜-肌层界面完整。

有研究表明,宫腔内异常中子宫内膜-肌层界面完整

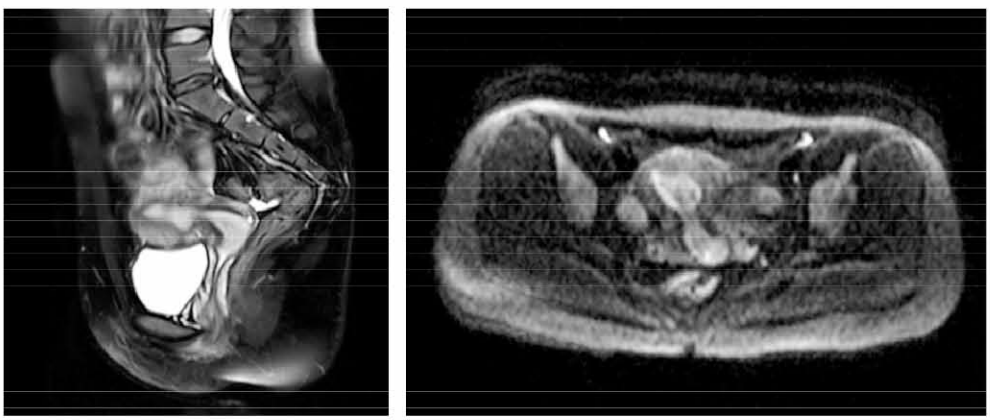

A　　B

注:A :T2WI呈不均匀高信号改变　B:DWI呈低信号

图5　子宫内膜息肉磁共振图

的病例中98.5%为子宫内膜息肉,子宫内膜癌占1.5%。有学者对恶性肿瘤的各种特征进行了评估,发现不规则的子宫内膜-子宫内膜界面预测子宫内膜癌的敏感性为100%[1]。以界面作为诊断标准之一,良性诊断病例不易被误诊。彩超检查有助于子宫内膜癌与内膜息肉相鉴别,部分内膜息肉内部可显示星点状或短棒状彩色血流信号,可记录到中等阻力(RI>0.40)动脉血流频谱,以及低流速(4~8 cm/s)静脉血流频谱。癌变内膜及肌层浸润处有丰富彩色血流信号,并可测得异常低阻力(RI<0.40)型动脉血流频谱。

当超声上不能很好鉴别内膜增生过长与子宫内膜息肉时,可让患者在月经干净后复查,回声不均的内膜可随月经脱落,而息肉不会随内膜的脱落消失。

2.2 磁共振成像

子宫内膜息肉主要需要与子宫内膜癌以及子宫黏膜下肌瘤进行鉴别诊断[9]。

2.2.1 子宫内膜癌 ① T2WI图像:子宫内膜癌的信号低于子宫内膜息肉,肌层受侵犯具有特征性。② 弥散序列(DWI):与周围正常内膜相比,子宫内膜息肉表现为低信号,而子宫内膜癌表现为高信号。子宫内膜癌的ADC值往往低于子宫内膜息肉。③ 增强检查:I型子宫内膜癌(雌激素依赖型)强化程度低于相邻肌层,而子宫内膜息肉的强化程度等于或高于相邻肌层。II型子宫内膜癌(非雌激素依赖型)可以表现为迅速强化以及持续强化改变,与子宫内膜息肉强化表现相似,较难鉴别诊断。

2.2.2 子宫黏膜下肌瘤 ① T2WI图像:大多呈等或低信号改变,边界清晰,常呈球形或息肉样改变,伴有子宫黏膜推移。当表现为典型低信号改变时,可以与其他子宫内膜病变鉴别。② 增强检查:一般表现为较明显的均匀强化。退变型肌瘤则信号不均匀,可见囊变区或变性区。

3 子宫内膜息肉影像学诊断的新技术

3.1 宫腔水造影

宫腔超声造影是在阴道超声引导下,向子宫腔内注入生理盐水作负性对比剂,使宫腔扩张,加大了病变与子宫壁之间的声阻差,清晰衬托出病变的边界,肿物大小、数量、位置和基底部宽窄,提高了经阴道超声对宫腔内病变的诊断价值。

在宫腔内液体的衬托下,息肉能更清晰地显示。但需和黏膜下肌瘤相鉴别,黏膜下肌瘤以低回声为主,息肉以强回声为主,但两者的回声有交叉。两者的鉴别要点在于与内膜基底层的关系:息肉为内膜内病变,因此包块在基底层内,不突破基底层,而黏膜下肌瘤为肌瘤自肌层向宫腔内突起所致,因此包块在基底层外,突破基底层。普通经阴道超声不能很好地显示包块与基底层的关系,但在生理盐水的衬托下基底层与包块的关系较容易显示。

3.2 超声静脉造影

经肘静脉团注入造影剂,观察病变的超声造影表现,观察重点在于有无造影剂进入,造影剂进入的方式、时间、充盈的强度、血管的分布、消退的时间以及与周围组织的关系。造影过程可记录下来后对感兴趣区取样进行时间-强度曲线分析。

子宫内膜息肉开始增强时间及达峰时间迟于子宫肌层,减退时间与肌层相似或迟于子宫肌层,造影剂进入方式为由蒂部进入,中心先充盈,扩散至周边。峰值强化程度低于子宫肌层,造影后更清晰显示息肉的数量及附着部位[10]。

子宫内膜息肉影像学特征明显,对于典型患者诊断准确率高,但对于不典型患者二维超声无法诊断时,三维、宫腔造影以及MRI检查可能对其诊断有进一步的帮助。

【参考文献】

[1] Matthew T, Baldwin MT, Dudiak KM, et al. Focal intracavitary massescognized with the hyperechoic line sign at transvaginal US and characterized with hysterosonography [J]. Radiographics, 1999, 19(4):927-935.

[2] 刘红,李胜. 经阴道彩色多普勒超声诊断子宫内膜病变的价值[J]. 中国妇幼保健,2017,32(17):4292-4293.

[3] Davis PC, O'Neill MJ, Yoder IC, et al. Sonohysterographic findings of endometrial and subendometrial conditions [J]. RadioGraphics, 2002,22(4):803-816.

[4] Ni J, Han BB, Liang JB, et al. Three-dimensional 3D ultrasound combined with power Doppler for the differential diagnosis of endometrial lesions among infertile women [J]. Int J Gynecol Obstet,2019,145(2):212-218.

[5] 雷志辉,王少特,刘欣,等. 经阴道超声检查子宫内膜息肉的漏误诊分析[J]. 临床超声医学杂志,2011,13(2):132-133.

[6] Hase S, Mitsumori A, Inai R, et al. Endometrial polyps: MR imaging features [J]. Acta Med Okayama,2012,66(6):475-485.

[7] Grasel RP, Outwater EK, Siegelman ES, et al. Endometrial polyps: MR imaging features and distinction from endometrial carcinoma [J]. Radiology,2000,214(1):47-52.

[8] Bhaduri M, Tomlinson G, Glanc P, et al. Likelihood ratio of sonohysterographic findings for discriminating endometrial polyps from submucosal fibroids [J]. J Ultrasound Med,2014,33(1):149-154.

[9] Park BK, Kim B, Park JM, et al. Differentiation of the various lesions causing an abnormality of the endometrial cavity using MR imaging: emphasis on enhancement patterns on dynamic studies and late contrast-enhanced T1-weighted images [J]. Eur Radiol, 2006, 16(7):1591-1598.

[10] Cippian MP, Dan M, Radu B, et al. Role of contrast-enhanced ultrasound (CEUS) in the diagnosis of endometrial pathology [J]. Clujul Medical,2015,88(4):433-434.

(收稿日期:2021-01-26 编辑:杨叶)